



Doctor Ismael Soriano Santamaría

Experto clínico periodontal, UCM.
 Máster de Cirugía e Implantología oral, US.
 Máster de Ciencias Odontológicas, UAX.
 Experto en Cirugía avanzada con atrofas severas de tejido óseo y cirugía de Implantes Cigomáticos, INEPO.
 Director médico del área de cirugía, periodoncia, prostodoncia e Implantología del Centro de Formación en Implantología.
 Ponente de cursos nacionales e internacionales.
Dr. Jaime Parro Gordillo
 Odontólogo general.



Implantes inmediatos posextracción con carga inmediata en arcadas completas

Introducción

En implantología, la carga inmediata permite el empleo de una restauración provisional sostenida por implantes posextracción. Este abordaje es cada vez más demandado por los pacientes para dejar atrás los problemas estéticos y funcionales relacionados con un procedimiento en dos fases. A continuación, se presenta el paso a paso de una rehabilitación completa bimaxilar, desde la planificación multidisciplinar y manejo integral hasta el resultado final.

Descripción del caso

Paciente de 59 años acude a consulta en búsqueda de un tratamiento fijo sobre implantes con la finalidad de restituir la función y estética de forma inmediata. Durante la exploración intraoral se observan numerosas ausencias de piezas dentales, lesiones cariosas en los dientes restantes y una enfermedad periodontal generalizada como agente causal de la gran pérdida ósea y la consiguiente movilidad dental de los

dientes presentes en boca (figs. 1 y 2). El examen clínico se complementa con una tomografía computarizada de haz cónico (CBCT).

Se propone un plan de tratamiento (fig. 3) que abarca los siguientes pasos:

- ▶ En el maxilar: extracciones de las piezas: 11, 12, 13, 17, 21, 22, 23, 26 e implantes en posición 11, 12, 13, 16, 21, 22, 23, 26.
- ▶ En la mandíbula: extracciones de las piezas 31, 32, 33, 42, 44, 46 e implantes en posición 32, 34, 36, 42, 44, 46.
- ▶ Restauración provisional fijo en ambas arcadas de carga inmediata con electrosoldadura intraoral.

La intervención quirúrgica se realiza bajo sedación consciente intravenosa. El médico anestesiólogo, previo a la cirugía, administra los fármacos necesarios según las necesidades y requerimientos del paciente. A lo largo de la cirugía y en todo momento, el paciente se encuentra monitorizado a través del uso de un pulsioxímetro. Se inicia el tratamiento con la realización de las exodoncias

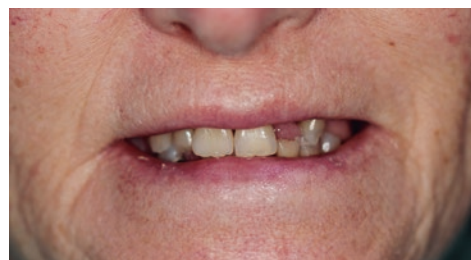

FIG. 1. Situación inicial, vista extraoral.

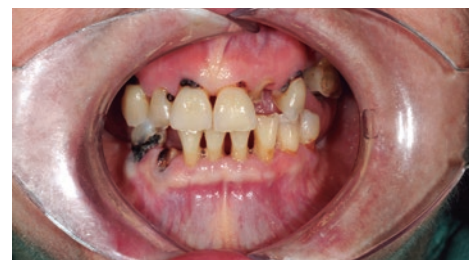

FIG. 2. Situación inicial, vista intraoral.

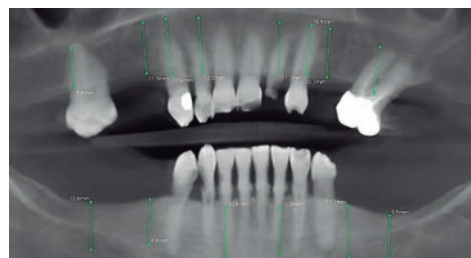


FIG. 3. Diagnóstico CBCT.

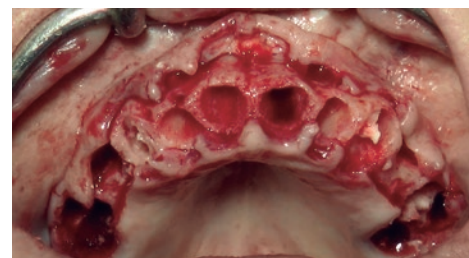

FIG. 4. Incisión y despegamiento.



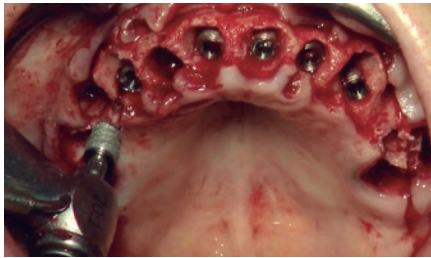


FIG. 5. Colocación de implantes.

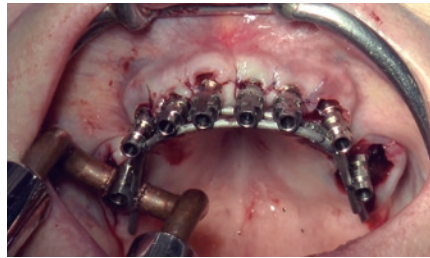


FIG. 6. Electrosoldadura intraoral.

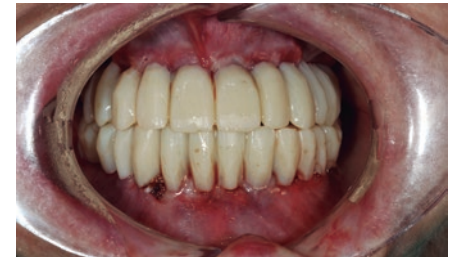

FIG. 7. Prótesis provisional.

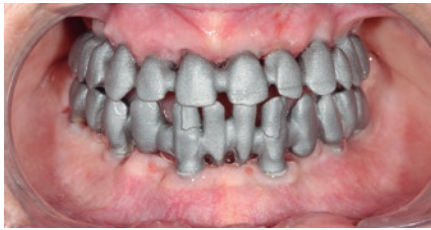

FIG. 8. Metal CAD/CAM.

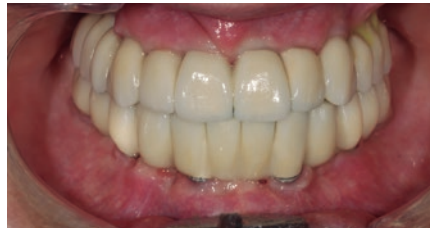

FIG. 9. Situación final intraoral.

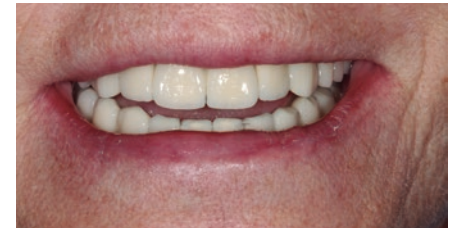

FIG. 10. Situación final extraoral.

de las piezas dentales restantes en boca de ambas arcadas y se procede a la preparación del lecho óseo con un legrado minucioso previo a la colocación de los implantes. Seguidamente con un bisturí N.º15, se lleva a cabo una incisión lineal a espesor total y el posterior despegamiento (fig. 4). Con una velocidad de 1.000 rpm, se efectúa la secuencia de fresado acompañada de una irrigación ininterrumpida con suero fisiológico. A continuación, se introducen los implantes de la marca Radhex® (fig. 5) y se cierra la herida con puntos simple de sutura reabsorbible de ácido poliglicólico de 4/0.

Posteriormente, se colocan los pilares transgingivales, modelo PMU de la marca Radhex®, junto a los pilares de carga inmediata modelo PRO de la marca Radhex®, sobre los cuales estará soportada la prótesis provisional superior. Mediante la técnica de electrosoldadura se ferulizan los pilares con cuatro barras de titanio, dos de un grosor de 1,5 mm y dos de un grosor de 1 mm (fig. 6). Una vez finalizada la ferulización en ambas arcadas, se confeccionan las prótesis provisionales superior e inferior para el restablecimiento de las funciones orales y estética de forma inmediata desde el día de la cirugía (fig. 7). Tras el periodo de osteointegración, se realiza la toma de registros y medidas para su posterior envío al laboratorio con el fin de, mediante tecnología CAD-CAM, confeccionar la

estructura metálica de la prótesis definitiva (fig. 8).

Una vez finalizadas las pruebas, se le coloca y ajusta la prótesis definitiva al paciente. Se le dan instrucciones de higiene oral e indicaciones de los controles periódicos a los que debe acudir para verificar que tanto las prótesis como los implantes se encuentran correctamente y en óptimo estado (figs. 9 y 10).

Información complementaria:

Para este caso se han utilizado 14 implantes de la marca Radhex® de plataforma cono Morse con asiento de diámetro 2,80 mm, de las siguientes referencias y posiciones:

Maxilar superior: ocho implantes de los siguientes modelos:

- ▶ PCI 280-1240. (Longitud 12 mm; diámetro 4,0 mm); para piezas 11, 12, 21, 22 y 23.
- ▶ PCI 280-1245. (Longitud 12 mm; diámetro 4,5 mm); para pieza 13:
- ▶ PCI 280-1045. (Longitud 10 mm; diámetro 4,5 mm); para piezas 16 y 26.

Maxilar inferior: seis implantes, modelo PCI 280-1045 para piezas 32, 34, 36, 42, 44, 46.

Componentes para prótesis de carga inmediata:

- ▶ 14 unidades de pilares transgingivales modelo PMU de la marca Radhex®.
- ▶ 14 unidades de pilares provisionales modelo PRO-PMU de la marca Radhex®.