

**Dr. Ismael Soriano Santamaría**

Doctor en Odontología Cum Laude. Universidad Alfonso X el Sabio (UAX).
Experto Clínico Periodontal. Universidad Complutense de Madrid (UCM).
Máster de Cirugía e Implantología Oral. Universidad de Sevilla (US) y en Ciencias Odontológicas (UAX).
Experto en Cirugía Avanzada con atrofiyas severas de tejido óseo y cirugía de Implantes Cigomáticos (INEPO).
Director médico del Área de Cirugía, Periodoncia, Prostodoncia e Implantología del Centro de Formación en Implantología.

REHABILITACIÓN TOTAL EN 48 HORAS CON IMPLANTES Y PRÓTESIS DEFINITIVA DE METAL-PORCELANA

A propósito de un caso clínico

RESUMEN

Un reto en la Odontología actual es la rehabilitación implantosoportada de pacientes que tengan grandes pérdidas óseas en los maxilares. Además de esto, muchos pacientes que acuden a la consulta buscan que el proceso sea lo menos prolongado posible y que le devuelva la calidad de vida, mejorando la estética y las funciones masticatorias.

En el caso que se presenta la paciente acude tras notar un deterioro en su salud bucodental y solicita una rehabilitación completa, por lo que se llevó a cabo la colocación de implantes de la marca Radhex® con la siguiente configuración: 4 implantes en posición estándar en maxilar, 2 angulados en maxilar y 6 implantes en posición estándar en mandíbula con una prótesis provisional fija de carga inmediata en el momento, y posteriormente con prótesis definitiva de metal porcelana en menos de 48 horas tras la cirugía.

Palabras clave: implantes angulados, carga inmediata, electrosoldadura intraoral.

ABSTRACT

A current challenge in dentistry is the full implant supported rehabilitation of patients who present large bone loss in the jaws. Besides, many patients that go to the dental practice are looking that process takes the less amount of time as possible and to have their life quality restored by improving the aesthetics and masticatory functions.

In the present case, the patient comes to the clinic after noticing deterioration in her oral health and requires a full rehabilitation, so it was carried out by placing Radhex® implants brand, with the following configuration: 4 implants in standard position in the upper jaw, 2 tilted in the upper jaw and 6 implants in standard position in lower jaw with provisional fixed prosthesis with immediate load and later with

a definitive metal-porcelain prosthesis in less than 48 hours after surgery.

Key words: tilted implants, immediate loading, intraoral welding.

INTRODUCCIÓN

En la actualidad, uno de los grandes desafíos que se presentan en la consulta odontológica es la rehabilitación en pacientes que acuden con atrofiaciones óseas severas. Asimismo, cada vez más los pacientes que padecen grandes pérdidas óseas buscan soluciones que les ofrezcan un tratamiento más permanente que les devuelvan las funciones masticatorias, fonéticas y restablezcan su estética, mejorándoles, así, su calidad de vida (1-5).

La atrofia ósea se da por la reabsorción que sufren los huesos maxilares al presentar pérdida de dientes, ya sea por caries, traumatismo o enfermedad periodontal. Al rehabilitar a estos pacientes se puede plantear la posibilidad, según sea el caso, de realizar regeneración ósea utilizando injertos, expansión crestal, elevaciones de seno o utilizar implantes cigomáticos (1-5).

Otra alternativa es la rehabilitación mediante implantes angulados, la cual está ampliamente indicada cuando el maxilar del paciente no presenta suficiente altura ni anchura de hueso. Se consigue una reducción de tiempos quirúrgicos, ya que gracias a sus indicaciones se evita someter al paciente a varias cirugías. Una de las cirugías que evita sería para recolectar injertos autólogos. Además, su empleo permite la carga inmediata (6-13).

Al utilizar implantes angulados se optimiza la estabilidad y se logra tener una mejor distribución de las fuerzas oclusales (6, 7). Se recomienda realizar un by-pass del seno, teniendo un contacto directo, pero evitando invadir o romper la membrana de Schneider (8).

Obtener la estabilidad primaria es un requisito cuando se desean cargar los implantes de forma inmediata (13).

Se entiende por carga inmediata funcional al procedimiento por el cual a un implante se le incorpora la prótesis con contacto oclusal en un máximo de 48 horas posteriores a la cirugía (14). La opción de tratamiento con carga inmediata requerirá de la experiencia clínica y de un estudio detalla-

UNO DE LOS GRANDES DESAFÍOS QUE SE PRESENTAN EN LA CONSULTA DENTAL ES LA REHABILITACIÓN EN PACIENTES CON ATROFIAS ÓSEAS SEVERAS

do del paciente, porque, además del diseño de prótesis y de implantes que se planifique utilizar, será de gran importancia, según diferentes estudios comparativos, la calidad ósea. Clínicamente se ha comprobado que rehabilitar completamente en 48 horas es posible para lograr los efectos deseados a corto, mediano y largo plazo (15). Estos puntos serán de gran interés para el paciente porque, además de solucionar la situación que le aqueja con una técnica segura, al cargarlos inmediatamente se evitarán largos períodos de edentulismo, lo que percibirá como un beneficio funcional y estético, repercutiendo también en su estado psicológico y social.

Para garantizar el éxito del tratamiento se recomienda la ferulización mediante barras de titanio que se fijan intraoralmente con electrosoldadura.

Esta técnica permite que tanto la estabilidad primaria como secundaria del implante aumenten. Este procedimiento es de gran seguridad y consta de tres etapas: preparación, soldadura y enfriamiento (16, 17).

Las superficies a soldar deben encontrarse limpias, aunque la presencia de agua o saliva no compromete su éxito.

Este proceso es cómodo y no genera daños a los tejidos. Se recomienda que tanto el paciente como el equipo quirúrgico utilicen gafas de protección.

Finalmente, la prótesis definitiva se realiza de

metal-porcelana. Este tipo de prótesis utiliza una estructura metálica con dientes de porcelana que dan un resultado estético superior acentuando la naturalidad de los dientes. El diseño de la estructura metálica se logra gracias a tecnología CAD-CAM, garantizando así que el proceso de laboratorio sea más expedito y, por tanto, se acorten los tiempos de trabajo.

DESARROLLO

Paciente mujer de 53 años de edad, no fumadora, asmática y con antecedentes de haber padecido cáncer de mama, el cual fue tratado con radio y quimioterapia. Actualmente está bajo tratamiento con Letrozol 2,5 mg (indicado para el tratamiento de cáncer de mama).

Al momento de la consulta comenta que tras el tratamiento oncológico su salud bucodental se vio afectada y no se encontraba bien por el deterioro que presentaba.

Solicita un tratamiento implanto-soportado para recuperar la función y estética que sea de forma inmediata por motivos personales y laborales.

Durante la exploración clínica se observan ausencias dentales, caries en los dientes presentes y enfermedad periodontal, presentando movilidad grado II y III. El examen clínico se complementa con un CBCT en el que se confirma la atrofia ósea en maxilar.

PLAN DE TRATAMIENTO

En el maxilar

- Sedación.
- Exodoncias 11, 12, 13, 21, 22.
- Implantes autorroscantes 11,13,15 angulado, 21, 22, 25 anguladomodelos PHIA - Radhex®.
- Injerto óseo.
- Provisional fijo superior de carga inmediata con electrosoldadura intraoral.
- Prótesis definitiva terminada en 48 horas diseñadas y elaboradas mediante CAD-CAM.

En la mandíbula

- Exodoncias de 31, 32, 33, 34, 35, 36, 41, 42, 43, 44, 45.
- Implantes autorroscantes en 32, 34, 36, 42, 44, 46 modelos PHIA -Radhex®
- Provisional fijo inferior de carga inmediata con electrosoldadura intraoral.
- Prótesis definitiva terminada en 48 horas diseñadas y elaboradas mediante CAD-CAM.

TRATAMIENTO

Una vez se ha realizado la anamnesis, historia clínica y consentimiento informado se realiza la exploración oral (**Figuras 1 y 2**) y se procede a la planificación de cirugía. Mediante el CBCT (**Figuras 3 y 4**) se planifica la colocación de los implantes y las exodoncias a realizar.

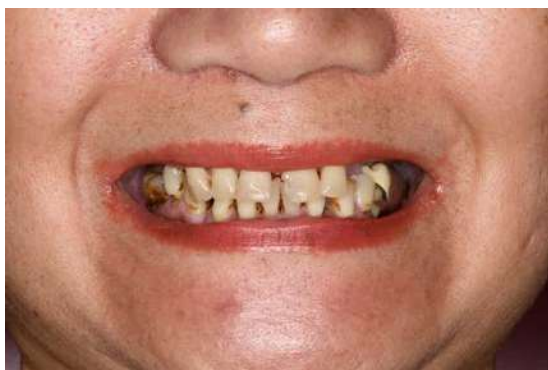

Figura 1. Situación inicial. Fotografía extraoral.

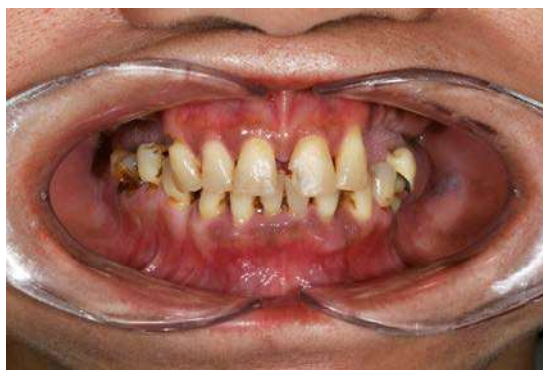

Figura 2. Situación inicial. Fotografía intraoral.

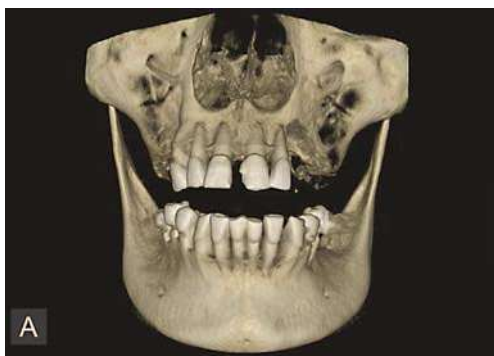

Figura 3. CBCT inicial.

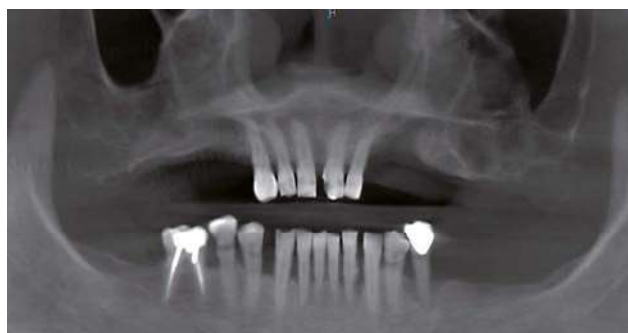

Figura 4. Panorámica inicial.

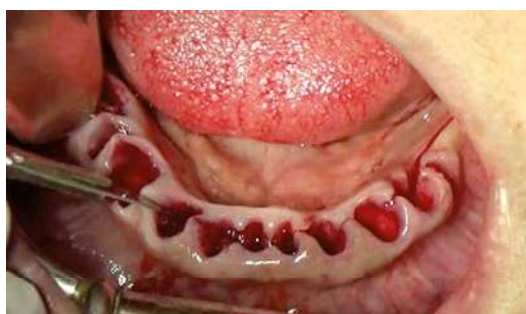

Figura 5. Incisión lineal sobre cresta.

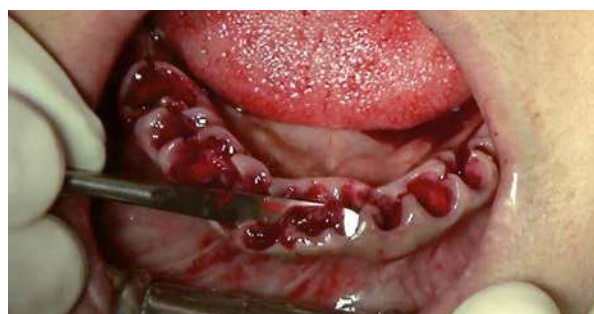

Figura 6. Despegamiento muco-perióstico.

La intervención se realiza bajo sedación consciente intravenosa, por un médico anestesiólogo. Previa a la cirugía, el anestesiólogo administra los fármacos necesarios, proporcionales a las necesidades de la paciente: se utiliza Midazolam, Fentanilo y Propofol. Durante todo el tratamiento la paciente está monitorizada con pulsioxímetro y el anestesiólogo gradúa la administración de los medicamentos con perfusión continua y de forma puntual con bolos de fármacos. Localmente se anestesian los maxilares mediante técnica infiltrativa con articaína 40mg/ml+epinefrina 0,01 mg/ml.

Se inicia la cirugía realizando las extracciones programadas de las piezas 32, 34, 36, 42, 44, 46, y preparación del lecho óseo con un legrado minucioso antes de la colocación de los implantes. Posterior a las extracciones mandibulares, se realiza

la incisión lineal de espesor total y despegamiento (**Figuras 5 y 6**).

Los implantes planificados se colocan en 32, 34, 36, 42, 44, 46 siguiendo la secuencia de fresado establecida por el fabricante Radhex®, con una velocidad de 800 rpm para la fresa de lanza y de 500 rpm para la fresa final e irrigando con suero fisiológico estéril. Los implantes a utilizar son Radhex® línea PHIA y las referencias y medidas son para cada uno las siguientes:

- 32 y 42: Ref. PHIA350-1235 (12 mm de longitud y 3,5 mm de diámetro).
- 34 y 44: Ref. PHIA350-1240 (12 mm de longitud y 4,0 mm de diámetro).
- 36 y 46: Ref. PHIA350-1040 (10 mm de longitud y 4,0 mm de diámetro).

Al tener el lecho óseo preparado se procede a la colocación de cada implante mandibular con una ve-

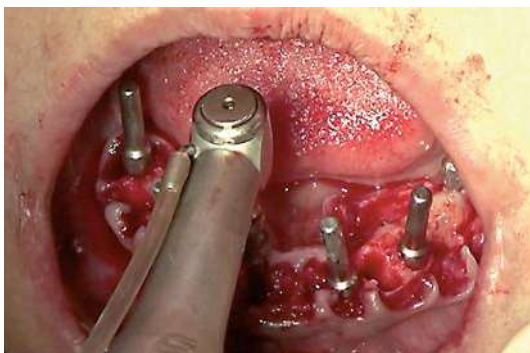

Figura 7. Secuencia de fresado (establecida por el fabricante Radhex®).

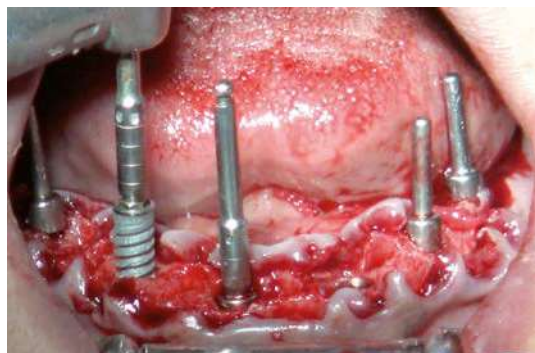


Figura 8. Colocación de implantes.

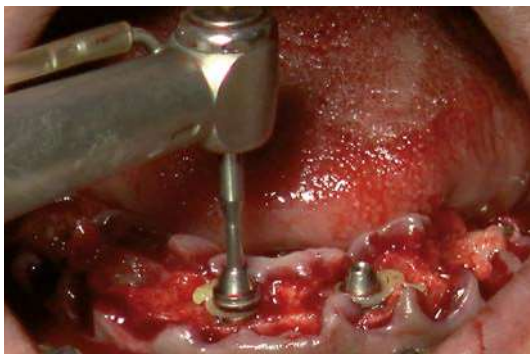


Figura 9. Pilares transeptiliales inferiores modelo PMU Radhex®.

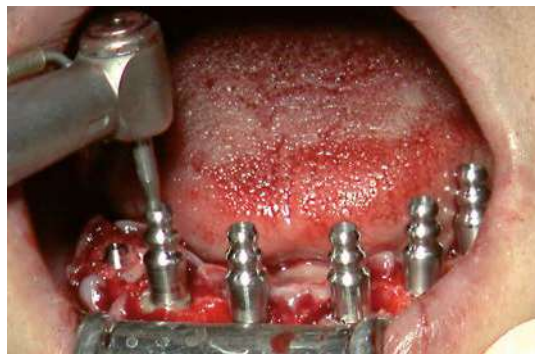

Figura 10. Transfers inferiores.

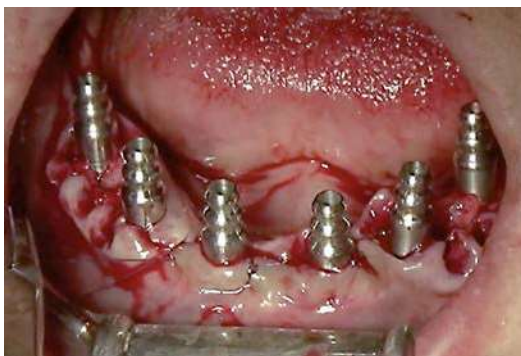

Figura 11. Sutura.

locidad de 25 rpm y un torque de 40 N/cm (**Figuras 7 y 8**).

Posteriormente se colocan los pilares transeptiliales modelo PMU Radhex®. Se colocan los transfers de impresión y se procede al cierre de la herida con sutura reabsorbible de ácido poliglicólico 4-0 con puntos simples (**Figuras 9-11**).

En el maxilar se realizan las exodoncias de las pie-

zas 11, 12, 13, 21, 22 y se prepara el lecho óseo para recibir los implantes 11, 13, 15 angulado, 21, 22, 25 angulado. En este caso, no se hace la colocación en la posición de 23 sino en zona de 22, ya que el área de canino presentaba gran pérdida ósea, por lo que se decide colocar en 22. Se procede a realizar la incisión lineal, despegamiento óseo de espesor total y secuencia de fresado siguiendo el orden establecido por el fabricante para los implan-

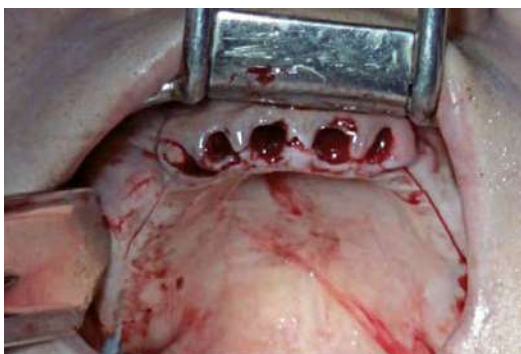

Figura 12. Incisión lineal superior.

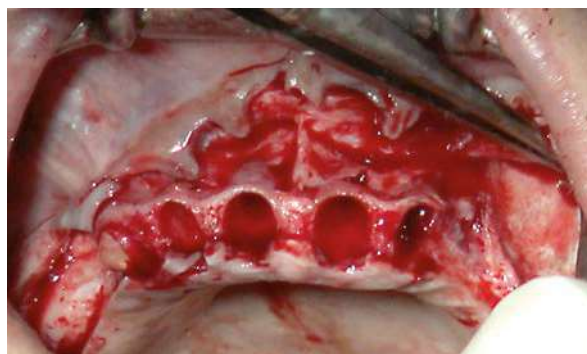


Figura 13. Despegamiento superior.

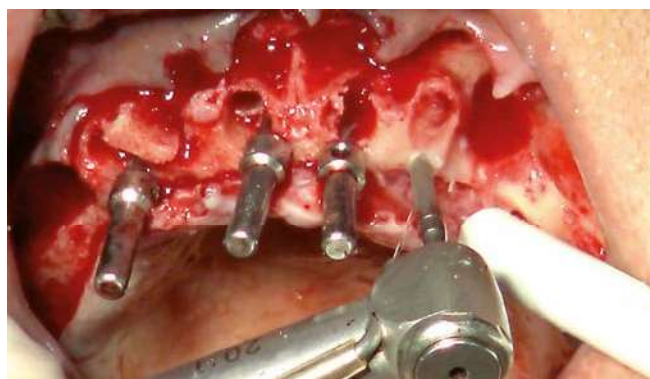

Figura 14. Secuencia de fresado.

tes de 11, 13, 21 y 22 (**Figuras 12-14**). Los implantes seleccionados son Radhex® línea PHIA y sus medidas:

- 11, 13 y 21: Ref. PHIA350-1240 (12 mm de longitud y 4,0 mm de diámetro).
- 22: Ref. PHIA350-1235 (12 mm de longitud y 3,5 mm de diámetro).
- 15 y 25 angulados: Ref. PHIA350-1040 (10 mm de longitud y 4,0 mm de diámetro).

Se procede a colocar los implantes angulados de 15 y 25. Para el implante de 25 se procede a realizar la apertura de la ventana sinusal y despegamiento de la membrana de Schneider y colocación de implante del 25 (**Figuras 15-18**). Se colocan los pilares transeptiliales Multiunit, modelo PMU Radhex®; para los implantes en posición axial, y modelo BAU 30° Radhex® (bases anguladas universales versátiles, correctoras para 10°, 20° y 30°) con dispositivos PMU, para los implantes angulados y, a continuación, se colocan los transfers de impresión y se sutura.

“OBTENER LA ESTABILIDAD PRIMARIA ES UN REQUISITO CUANDO SE DESEA CARGAR LOS IMPLANTES DE FORMA INMEDIATA”

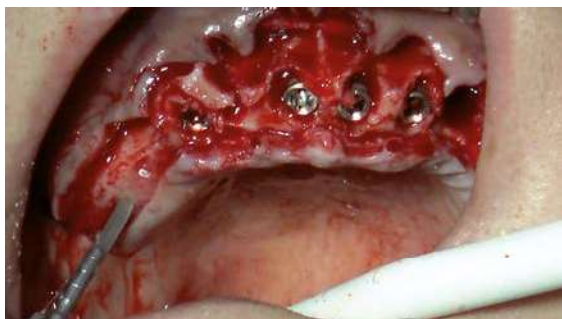

Figura 15. Secuencia de fresado para implante de 15 angulado (corregido con dispositivo BAU 30° Radhex®).

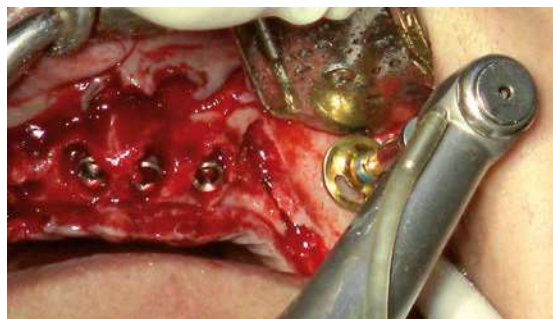


Figura 16. Apertura sinusal con técnica SLA.

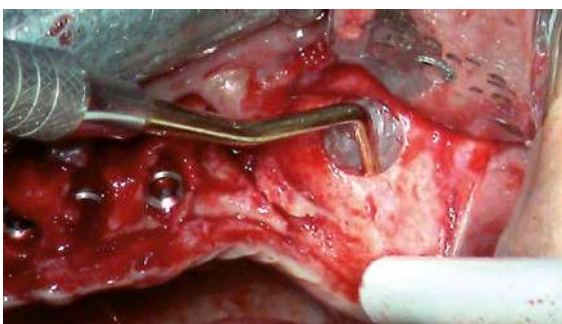


Figura 17. Despegamiento de membrana.

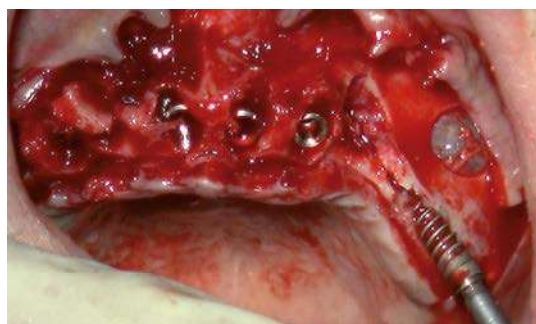


Figura 18. Colocación de implante 25 angulado (corregido con dispositivo BAU 30° Radhex®).

Una vez realizada la colocación, tanto en superior como en inferior, se ferulizan los implantes superiores e inferiores y se colocan los frentes estéticos de los provisionales para, así, realizar el registro oclusal e igualmente para poder obtener los parámetros que serán necesarios para el laboratorio. Al realizarlo en maxilar se valora el plano de Camper, las guías caninas, línea media y plano de sonrisa y una vez posicionado en mandibular se obtiene la dimensión vertical adecuada. Una vez hecho, se procede a las tomas de medidas con silicona fluida y pesada de ambas arcadas. Se realiza un escaneado para poder obtener, de esta manera, toda la información que requiere el laboratorio sobre los parámetros estéticos y oclusales (**Figuras 19-21**).

Al tener las impresiones, se procede a colocar los pilares de carga inmediata modelo PRO-PMU Radhex®, que están fabricados con especial diseño orientado a la electrosoldadura, sobre los cuales estarán los pro-

visionales. Mediante dos barras de titanio de grado II de 1,5 mm y la técnica de electrosoldadura se ferulizan los implantes entre sí en cada arcada. Se elaboran las prótesis provisionales para que la paciente tenga la prótesis con carga inmediata desde el día de la cirugía (**Figuras 22-24**).

Los registros y medidas realizados se envían al laboratorio y utilizando tecnología CAD-CAM se realiza el diseño de la prótesis definitiva. A las 24 horas de la cirugía se realiza la prueba de estructura metálica y el registro de oclusión para el montaje de modelos en articulador en el laboratorio. El laboratorio procede a realizar la prótesis metal-porcelna definitiva y a las 48 horas de cirugía se colocan en boca, se realizan ajustes oclusales y CBCT final (**Figuras 26-30**).

A la paciente se le dan indicaciones de higiene y controles periódicos a los que debe acudir para verificar que tanto las prótesis como los implantes se encuentran correctamente.

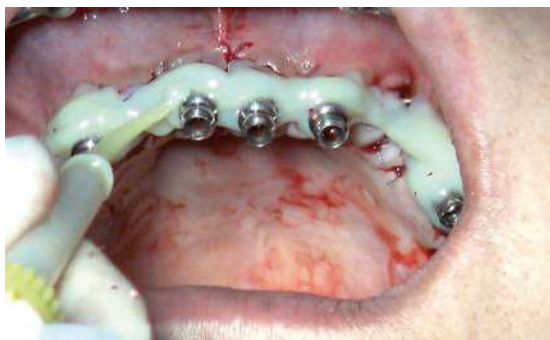

Figura 19. Ferulización de transfers.

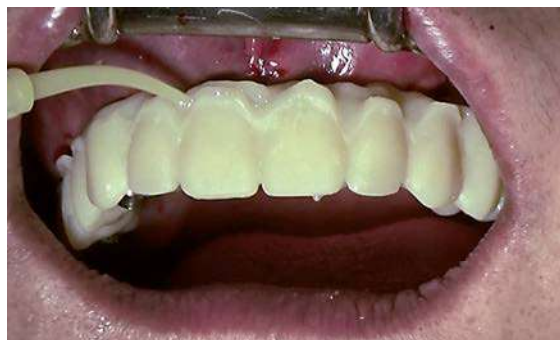

Figura 20. Elaboración de frente.



Figura 21. Toma de medidas.

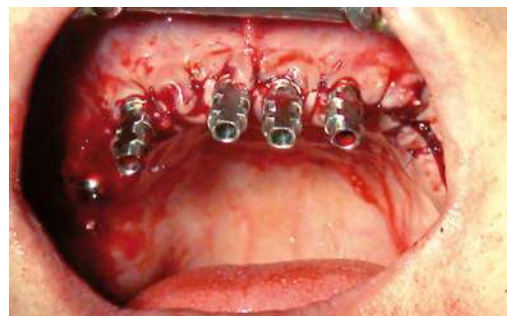

Figura 22. Pilares de carga inmediata.

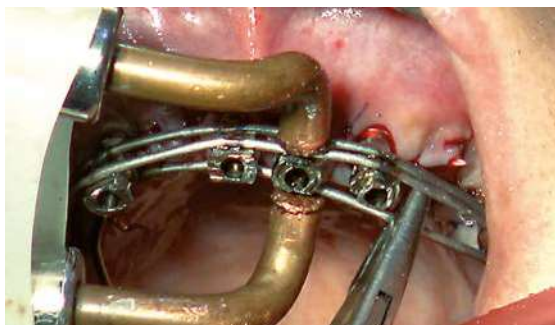

Figura 23. Electro soldadura intraoral.

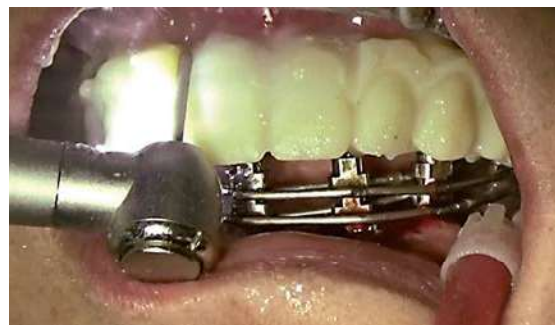

Figura 24. Confección de provisionales.

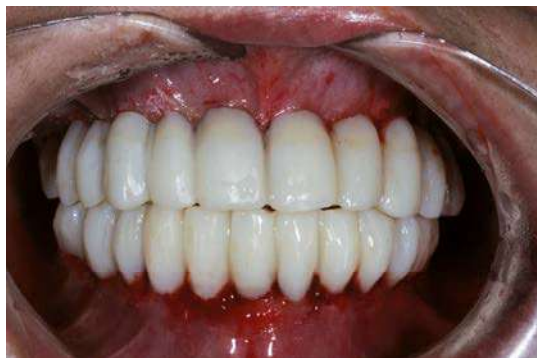

Figura 25. Provisionales inmediatos.

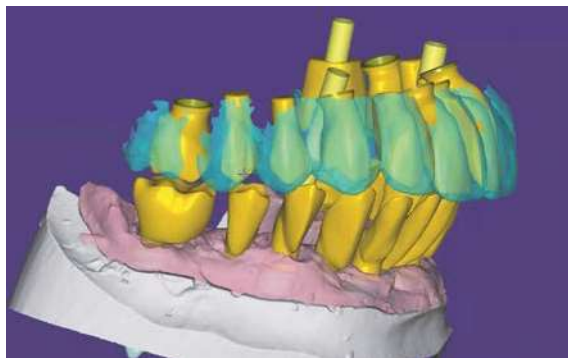


Figura 26. Diseño CAD-CAM.

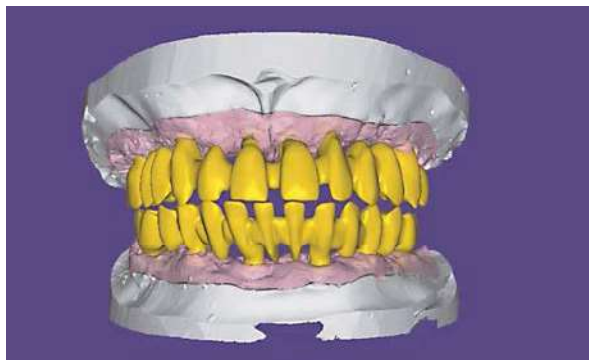


Figura 27. Diseño CAD-CAM. Vista frontal.

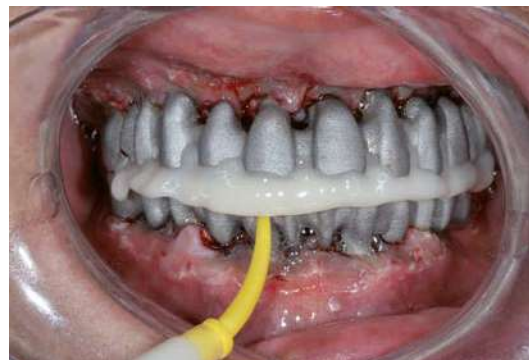


Figura 28. Registro oclusal.

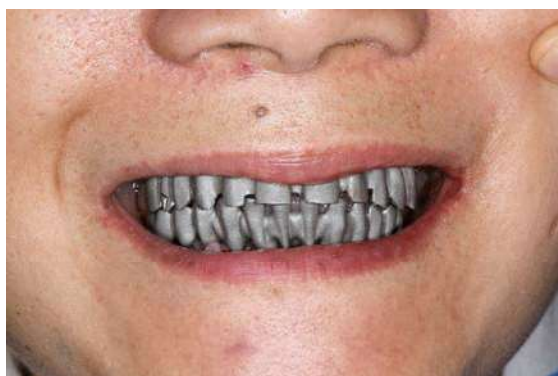

Figura 29. Prueba de estructura metálica.

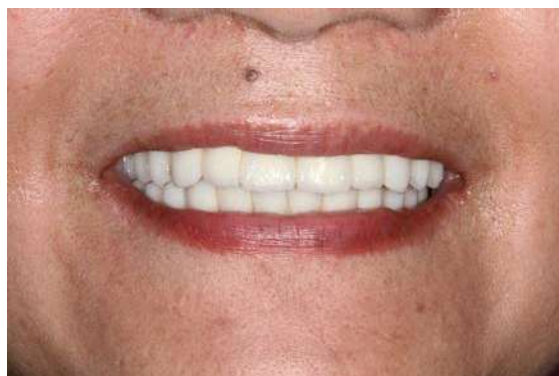

Figura 30. Prótesis definitivas.

“ LA SELECCIÓN DE UN
MODELO DE IMPLANTES
CON UN ÓPTIMO DISEÑO
AUTORROSCANTE ES UN
FACTOR DE IMPORTANCIA
CRUCIAL

DISCUSIÓN

La terapia con implantes angulados presenta una tasa de éxito entre el 95% y 100% según los estudios previos que han evaluado la correcta permanencia en boca hasta 10 años después de la cirugía (8, 9, 12).

Esto permitirá que el paciente tenga prótesis definitivas en menor tiempo. Si bien es un procedimiento quirúrgico con resultados predecibles, se han descrito entre las posibles complicaciones postquirúrgicas dolor, afectación, parestesia, periimplantitis y sinusitis.

Por lo tanto, se recomienda, además de tener un protocolo clínico establecido y estudiar individualmente las necesidades de cada paciente, evitar el tabaquismo, enseñar técnicas de higiene al paciente y que éste las lleve a cabo meticulosamente, así como acudir a los controles que establezca el clínico (11).

Cabe destacar que, para lograr, mediante cirugía y prótesis en conjunto, imitar y mejorar la situación inicial de la paciente previa a la pérdida dental, es muy importante la planificación.

Al elegir esta técnica se deben utilizar protocolos estandarizados y el personal que la lleve a cabo debe tener en cuenta que requiere conocimientos y habilidad quirúrgica.

La selección de un modelo de implantes con un óptimo diseño autorroscante, que otorgue una elevada estabilidad primaria al conjunto restaurativo, tal como se ha realizado en este caso, es un factor de importancia crucial.

El uso de la electrosoldadura oral representa en estos casos una ventaja ya que, además de servir como ferulización de los pilares, permite la conserva-

ción de los tejidos, reparte las fuerzas oclusales otorgando así estabilidad y resistencia (16, 17)

Por parte del paciente, será fundamental que mantenga una higiene oral adecuada y acuda a los controles postquirúrgicos que le indique el profesional.

CONCLUSIÓN

Al realizar un correcto estudio y planificación de cada paciente que presente atrofia severa de los maxilares, que acuda a consulta, y aplicando un protocolo clínico, tanto quirúrgico como protésico, se garantizará, mediante esta técnica, satisfacer los requerimientos funcionales y estéticos del paciente, cuya demanda principal sea tener de manera inmediata dientes en un tiempo reducido, finalizando así con prótesis definitivas. ■

BIBLIOGRAFÍA

- Rajan G, Natarajarathinam G, Kumar S, Parthasarathy H. Full mouth rehabilitation with zygomatic implants in patients with generalized aggressive periodontitis: 2 year follow-up of two cases. *J Indian Soc Periodontol.* 2014 Jan-Feb; 18 (1): 107-111.
- Rodríguez-Chessa J, Olate S, Duque Netto H, Shibli J, de Moraes M, Mazzonetto R. Treatment of atrophic maxilla with zygomatic implants in 29 consecutive patients. Treatment of atrophic maxilla with zygomatic implants in 29 consecutive patients.
- Balan I, Di Girolamo M, Lauritano D, Carinci F. Treatment of severe atrophic maxilla with zygomatic implants: a case series. *ORAL& Implantology - Anno X - N. 3/2017.*
- Grecchi F, Bianchi A E, Siervo S, Grecchi E, Lauritano D, Carinci F. A new surgical and technical approach in zygomatic implantology. *ORAL& Implantology - Anno X - N. 2/2017.*
- Bedrossian E. Rehabilitation of the edentulous maxilla with the zygoma concept: a 7-year prospective study. *Int J Oral Maxillofac Implants.* 2010 Nov-Dec; 25 (6): 1213-21.
- Andreasi Bassi M, Andrisani C, Lico S, Ormanier Z, Arcuri C. Upper full arch rehabilitation with sinus by-pass with tilted implants via tapered-threaded expanders in low density bone: a clinical trial. *Oral & Implantology - anno IX - n. 2/2016.*
- Asharaf Ali S, Karthigeyan S, Deivanai M, Kumar A. Implant Rehabilitation For Atrophic Maxilla: A Review. *J Indian Prosthodont Soc (July-Sept 2014)* 14(3):196-207 DOI 10.1007/s13191-014-0360-4.
- Cavalli N, Barbaro B, Spasari D, Azzola F, Ciatti A, Francetti L. Tilted implants for full-arch rehabilitations in completely edentulous maxilla: a retrospective study. *Hindawi Publishing Corporation. International Journal of Dentistry Volume 2012, Article ID 180379, 6 pages doi:10.1155/2012/180379.*
- Apaza Alccayhuaman K, Soto-Peñaloza D, Nakajima Y, Papageorgiou SN, Botticelli D, Lang NP. Biological and technical complications of tilted implants in comparison with straight implants supporting fixed dental prostheses. A systematic review and meta-analysis. *Clin Oral Impl Res.* 2018; 29 (Suppl. 18): 295-308.
- Wentaschek S, Hartmann S, Walter C, Wagner W. Six-implant-supported immediate fixed rehabilitation of atrophic edentulous maxillae with tilted distal implants. *International Journal of Implant Dentistry (2017)* 3:35.
- Cavalli N, Corbella S, Taschieri S, Francetti L. Prevalence of Peri-Implant Mucositis and Peri-Implantitis in Patients Treated with a Combination of Axial and Tilted Implants Supporting a Complete Fixed Denture. *Hindawi Publishing Corporation The Scientific World Journal Volume 2015, Article ID 874842, 8 pages http://dx.doi.org/10.1155/2015/874842.*
- Francetti L, Rodolfi A, Barbaro B, Taschieri S, Cavalli N, Corbella S. Implant success rates in full-arch rehabilitations supported by upright and tilted implants: a retrospective investigation with up to five years of follow-up. *J Periodontal Implant Sci* 2015; 45: 210-215.
- Sugiura T, Yamamoto K, Horita S, Murakami K, Tsutsumi S, Kirita T. Effects of implant tilting and the loading direction on the displacement and micromotion of immediately loaded implants: an in vitro experiment and finite element analysis. *J Periodontal Implant Sci.* 2017 Aug; 47 (4): 251-262 pISSN 2093-2278-eISSN 2093-2286.
- Romanos G. Carga inmediata de implantes pasado, presente y futuro. *Periodoncia y Osteointegración, ISSN 2013-0546, Vol. 19, Nº. 4, 2009, págs. 305-316.*
- Neblina Noriega M, Marín González G. Implantes de carga inmediata con rehabilitación protésica implantosoportada en zona anterior. Presentación de un caso clínico. *Revista Odontológica Mexicana Vol. 17, Núm. 2 Abril-Junio 2013 pp 97-102.*
- Degidi M, Nardi D, Piattelli A (2009). Immediate Loading of the Edentulous Maxilla with a Definitive Restoration Supported by an Intraorally Welded Titanium Bar and Tilted Implants. *The International journal of oral & maxillofacial implants.* 25. 1175-82.
- Fornaini C, Meleti M, Vescovi P, Merigo E, Rocca JP. Laser welding and syncrystallization techniques comparison: «Ex vivo» study. *Laser Therapy* 22.4: 275-281 2013.